

Corrigé de l'examen de Biologie Animale
1^{ère} Année LMD (Durée : 2h)

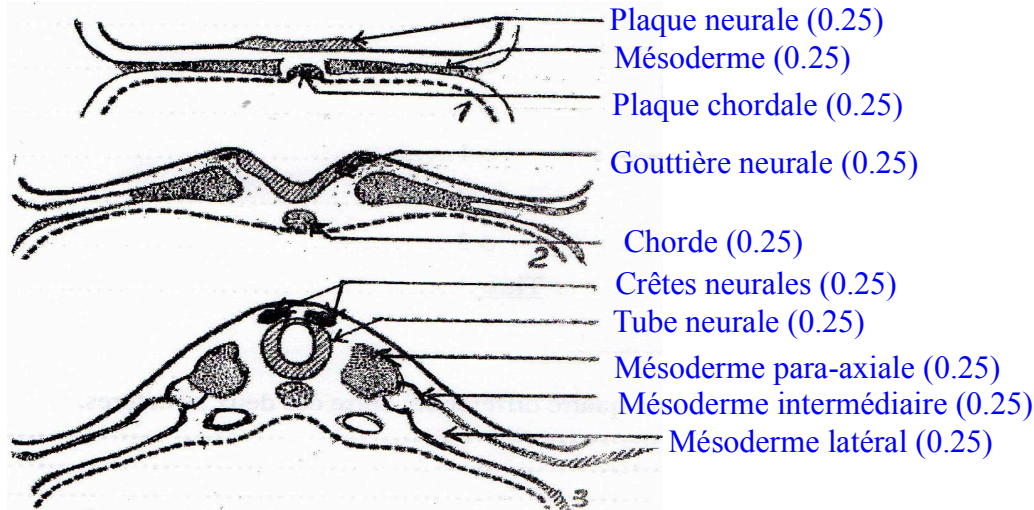
Nom :

Prénom :

Signature :

Groupe :

1. Donnez un titre, légendez et expliquez les schémas suivants (6pts)



- Stade de la plaque neurale** (0.25pt): en avant du nœud de Hensen, sur l'axe dorsal du disque embryonnaire (0.25pt), l'ectoblaste s'épaissit pour former une **plaque neurale** (0.25pt). Celle-ci apparaît dans la région crâniale et s'étend progressivement vers la région caudale (0.25pt), où elle restera plus étroite (0.25pt).
- Stade de la gouttière neurale** (0.25pt): la plaque neurale s'enfonce et s'incurve en une **gouttière neurale** (0.25pt), elle se creuse d'une dépression axiale, bordée de deux bourrelets neuraux (0.25pt). Cette gouttière apparue d'abord dans la région crâniale s'étend ensuite vers la partie caudale de l'embryon (0.25pt).
- Stade de tube neurale** (0.25pt): les bords de la gouttière neurale se soudent dans la région moyenne de l'embryon, formant ainsi une petite portion **du tube neural** (0.5pt). Au fur et à mesure que se met en place le tube neural, l'épiblaste rétablit sa continuité en surface (0.5pt).

2 La délimitation de l'embryon dans le sens longitudinal est la résultante de plusieurs phénomènes. Citez les détails ? (3pts).

- La délimitation : à partir de la quatrième semaine du développement embryonnaire, la *région dorsale de l'embryon*, comprise entre le reste de la *ligne primitive* et la *membrane pharyngienne*, se soulève et l'embryon s'enroule sur lui-même (0.5pt). Cet enroulement est dû à la croissance et à la transformation rapide de la plaque neurale (0.5pt), mais aussi à la croissance rapide et très importante de la cavité amniotique sans changement de taille du lécithocèle II (0.5pt).
- Le développement longitudinal de la cavité amniotique entraîne un enroulement des extrémités céphalique et caudale de l'embryon (0.5pt). Le lécithocèle s'étrangle à sa partie moyenne et se divise en deux parties intra et extra-embryonnaire (0.5pt). Au niveau de la région crâniale, l'enroulement de l'extrémité de l'embryon amène l'ébauche cardiaque en arrière de la membrane pharyngienne (0.25pt). De la même façon, la plicature caudale amène l'allantoïde et la membrane cloacale en avant de l'extrémité caudale de l'embryon (0.25pt).

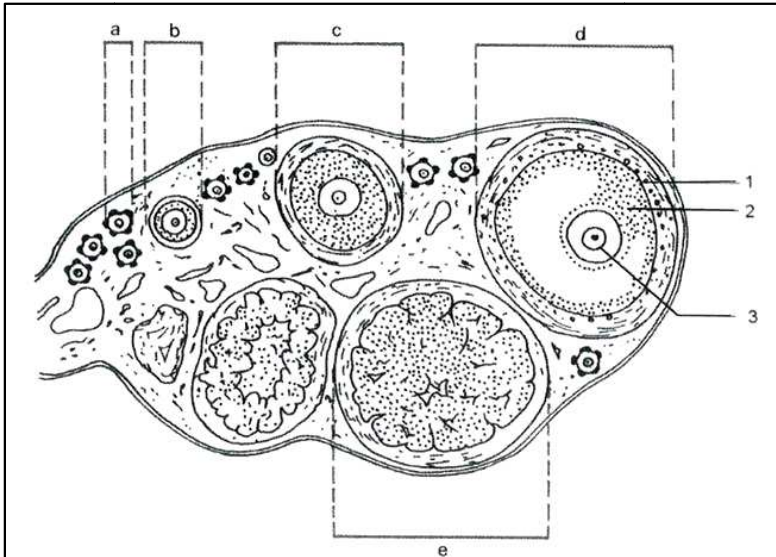
4. Comment le lecithocèle II évolue-t-il lors de l'individualisation de l'embryon ? (3.5pts).

Le processus de la délimitation provoque l'étranglement du lécithocèle II en deux parties (0.5pt).

- Une partie incluse dans l'embryon (0.5pt) : c'est l'ébauche du tube digestif dite intestin primitif (0.5pt).
- Une partie extérieure à l'embryon (0.5pt) : c'est la vésicule ombilicale (0.5pt).
- Ces deux structures communiquent par le canal ombilical (canal vitellin) (0.5pt).

La cavité amniotique entoure la totalité de l'embryon sauf au niveau du pédicule vitellin (0.5pt).

5. La figure suivante représente une coupe d'un organe reproducteur d'un mammifère pubère observée au microscope optique. Identifier, titrer et légènder la structure de la figure (5 pts).



- a. Follicule primordial (0.25pt)
- b. Follicule primaire (0.25pt)
- c. Follicule secondaire (0.25pt)
- d. Follicule de De Graaf (0.25pt)
- e. Corps jaune (0.25pt)
- 1. lame basale (0.25pt)
- 2. Cumulus Oophorus (0.25pt)
- 3. Ovocyte I (0.25pt)

Titre : Représentation schématisée d'une coupe au niveau d'un ovaire de mammifère (0.25pt)

- a - Comparer les structures « d » et « e », en précisant quatre différences entre ces deux structures.
- Présence des deux thèques (thèque interne et thèque externe) dans le follicule de De Graaf (d) et uniquement la thèque externe épaisse dans le corps jaune (e) (0.5pt)
 - Présence de la granulosa dans le follicule de De Graaf (d) (0.5pt)
 - Présence de l'ovocyte I dans le follicule de De Graaf (d) (0.5pt)
 - Présence de cellules lutéales dans le corps jaune (e) (0.5pt)
 - Présence de la lame basale dans le follicule de De Graaf (d) (cinquième différence)
- b. Un phénomène biologique important a eu lieu lors du passage de la structure (d) vers la structure (e). Identifier ce phénomène.
- L'ovulation (0.25pt).
- c. Comparer l'état de l'élément « 3 » avant et après le phénomène cité.

Avant l'ovulation	Après l'ovulation
○ l'ovocyte I est bloqué à la prophase I de la première division méiotique (0.5pt).	○ l'ovocyte II est bloqué à la métaphase II de la deuxième division méiotique (0.5pt).

6. Expliquer la régulation hormonale de la phase folliculaire chez la femelle (2.5pts).

Au début de phase folliculaire : le taux de FSH est plus élevé que le taux de la LH (0.25pt). La FSH permet la reprise du développement de plusieurs follicules cavitaires (0.25pt), qui sécrète l'œstrogène en faible quantité (0.25pt). Ce *taux faible d'œstrogène* a une action en retour ou un *retrocontrôle négatif* sur le complexe hypothalamo-hypophysaire en *freinant* la sécrétion de GnRH (FSH et LH) (0.25pt).

- **En fin de phase folliculaire** : avant l'ovulation, les *œstrogènes* sont produits en grande quantité et *dépasse une valeur seuil* (0.25pt). Ce qui provoque un *retrocontrôle positif* sur le complexe hypothalamo-hypophysaire en *stimulant* une libération accrue de GnRH, de provoquer un pic de LH et de FSH (0.25pt). Le pic de LH déclenche l'ovulation, provoque la rupture du follicule mûr et induit la formation du corps jaune en déclenchant la cicatrisation du follicule déhiscent et la lutéinisation des cellules de la granulosa (0.5pt).

- L'inhibine, synthétisée par les cellules de la granulosa, agit négativement sur l'adénohypophyse afin de réduire la libération de FSH durant toute la phase folliculaire (0.5pt).

Bon courage